



Chronic Right Lower Quadrant Abdominal Pain: Laparoscopic Approach^a

Wuttichai Thanapongsathorn, MD, FRCST*, Burapa Kanjanabut, MD, FRCST**,
Tamnoon Vaniyapong, MD, FRCST*, Santapol Thaworncharoen, MD***

^a Presented at the 23rd Annual Meeting of the Royal College of Surgeons of Thailand,
Royal Cliff Hotel, Pattaya, Thailand. July 8-11, 1998

* Department of Surgery, Faculty of Medicine, Srinakharinwirot University,
Maha Chakri Sirinthorn Medical Center, Nakhon-Nayok

** Department of Surgery, Vajira Hospital

*** Borai Hospital, Trat

Background/Objective: From December 1997 to April 1998, 122 appendectomies were done in Cambodian refugees at Borai Hospital, Thailand. 44% of the pathological reports were acute appendicitis, 20% were eosinophilic appendicitis and 36% were unremarkable appendix. What is the etiology of unremarkable appendix in right lower quadrant (RLQ) abdominal pain? How to decrease appendectomy in the unremarkable group? By using the advantages of laparoscopic technique, the authors are looking for the diagnosis and management guideline of this condition.

Material and Method: The inclusion criteria was all patients who presented with chronic RLQ abdominal pain (persisted > 5 days of the symptom) with informed consent. They underwent laparoscopy with a video record of the whole abdomen especially the appendix. The treatment depends on gross diagnostic findings:- appendiceal disease → appendectomy, other diseases → follow the standard treatment, unremarkable findings and normal appendix → peritoneal lavage and randomized into 3 studied subgroups. 1) Appendectomy by laparoscopic technique. 2) No appendectomy and post-operative anti-parasitic drugs. 3) No appendectomy and post-operative placebo.

Results: Laparoscopy was performed in 30 Cambodians (male:female = 2: 28). The average age was 27.5 (18-43) years. Average duration of RLQ abdominal pain was 11.5 (6-19) days. Average white blood cell (WBC) count was 8,772 cell/mm³. Average neutrophils and eosinophils were 50% and 10% respectively. Laparoscopic findings included chronic appendicitis (1 case), chronic pelvic inflammatory disease (1 case), ruptured graffian follicle (1 case) and normal appendix (27 cases). The normal appendix group was randomized into 3 subgroups; appendectomy subgroup (9 cases), anti-parasite subgroup (10 cases) and placebo subgroup (8 cases). Analysed peritoneal lavage in the normal appendix group were unremarkable 16 cases and eosinophilic inflammation 11 cases. Pathological reports of the appendectomy subgroup were unremarkable appendix 8 cases and eosinophilic appendicitis 1 case. The visual analogue score of RLQ abdominal pain was analyzed by Fisher's exact test on the 7th post-operative day. The curative treatment (pain score = 0) by appendectomy or an anti-parasitic drug regimen compared with a placebo had no statistical difference ($p > 0.05$).

Conclusion: Laparoscopic study showed that 90% of the patients had normal appendix that was not a surgical disease, although the clinical presentations mimicked appendicitis. The etiology was still unknown but parasitic cause was mostly suspected. However, further epidemiological and clinical studies should be done.

Keywords: Chronic, Right lower quadrant, Abdominal pain, Laparoscopy

J Med Assoc Thai 2005; 88 (Suppl 1): S42-7

Full text. e-Journal: <http://www.medassocthai.org/journal>

Correspondence to : Thanapongsathorn W, Department of Surgery, Faculty of Medicine, Srinakharinwirot University, Maha Chakri Sirinthorn Medical Center, Nakhon-Nayok 26120, Thailand. Phone: 0-3739-5085, Fax: 0-3739-5089, E-mail: wutticha@hotmail.com



From December 1997 to April 1998, 122 Cambodian refugees presented with right lower quadrant (RLQ) abdominal pain underwent appendectomy at Borai Hospital, Trat province, Thailand. It is a 30-bed-primary hospital located 315 kilometers from the capital city on the Thailand-Cambodia border. This Cambodian camp has a population of 11,000. The incidence of RLQ abdominal pain patient was 11:1000 per 5 months or 26:1000 per year. Reported appendicitis in the world population averages 0.5-1.5:1000 per year⁽¹⁾. The retrospective pathological study revealed acute appendicitis in 44%, eosinophilic appendicitis in 20% and unremarkable findings in 36%. The research questions are the etiology of this RLQ abdominal pain and the management.

The Borai Hospital's research team [Thaworncharoen S, MD], in collaboration with 1) the Department of Surgery, Faculty of Medicine, Srinakharinwirot University, Vajira Hospital, Bangkok, Thailand. 2) Division of Epidemiology, Ministry of Public Health, Thailand [Lamsirithaworn S, MD, Sirirayaporn P, MD]. 3) American refugee committee (ARC), Thailand Sector [Xavier R, MD, Omar A, MD] and 4) Armed Forces Research Institute of Medical Sciences (AFRIMS), Bangkok, Thailand [Pang LW, MD, Bodhidatta L, MD].

The research team was supported by a Royal Thai Army team for security during the study period at a Cambodian refugee camp.

Material and Method

Inclusion criteria was all patient presented with chronic RLQ abdominal pain (persisted > 5 days of the symptom). Informed consent was done by a Cambodian doctor in the Cambodian language. Special investigations (ultrasonography, CT scan, gastrointestinal X-ray) could not be performed at this 30-bed-primary hospital. Every patient was checked:-

White blood cell (WBC), Widal test, Stool exam. Blood was collected and transferred to a research center in Bangkok for special serological tests. Laparoscopy was the selected method because of its combined diagnostic and therapeutic role⁽²⁾. These were four studied steps.

1. Laparoscopy and a video record were done to visualize all intraperitoneal organs, especially pelvic cavity and appendix.
2. Diagnosis was made by gross findings.
3. Treatment followed by this protocol.
 - 3.1 Appendiceal disease. Appendectomy was done.
 - 3.2 Other diseases. Their standard treatments were done.
 - 3.3 Unremarkable findings and normal appendix. The authors did peritoneal lavage with 100-ml normal saline. 20-ml lavage fluid was sent for cytology and parasitic analyses. This study group was randomized into 3 subgroups.
 - 3.3.1. Appendectomy, specimen sent to a pathological center in Bangkok.
 - 3.3.2. No appendectomy, post-operative anti-parasitic broad-spectrum drugs (Praziquantel 600 mg single dose with Mebendazole 400 mg twice daily for 3 days).
 - 3.3.3. No appendectomy, post-operative placebo were given for 3 days.

Post-operative results and complications were studied on the 7th day.

Laparoscopic technique

Laparoscopy was done under general anesthesia. The zero degree 10-mm laparoscope was used. The first 10-mm trocar was introduced at the subumbilical area by the semi-open technique⁽³⁾. The second 5-mm trocar and the third 3-mm trocar were placed at left lower quadrant region (Fig.1). These surgical

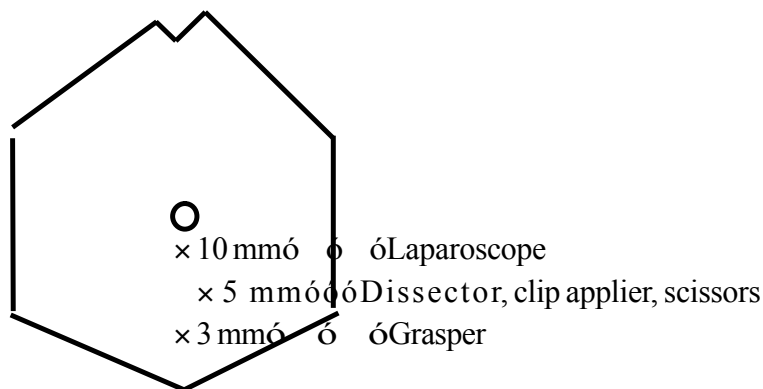


Fig. 1 Laparoscopic technique



wounds would not effect the post-operative right lower quadrant pain evaluation. Laparoscopic appendectomy was carried out by 5-mm clips for appendiceal vessels and ligation of the appendiceal stump by double chromic 2/0 ligations. The appendix was put in a sterile condom and taken out through the first 10-mm trocar port.

Results

From April 29, 1998 to May 2, 1998, 30 patients were studied after informed consent was obtained. They were referred by a Cambodian camp doctor under Royal Thai Army permission from a Cambodian camp to the hospital. There were 2 males and 28 females (M:F = 1:4). Average age was 27.5 (18-43) years. The average onset of RLQ abdominal pain was 11.5 (6-19) days. RLQ tenderness was present in 100%, RLQ guarding in 10%, RLQ rebound tenderness in 13% and per rectal examination (PR) was normal in all. Average body temperature was 37.8°C. (36.8-39.0°C) (Table 1). Average white blood cell (WBC) count was 8,772 cell/mm³ (1,700-13,150 cell/mm³). Average neutrophils and eosinophils count were 50% (18-73%) and 10%. (1-28%) (Table 2)

Table 1. Body temperature analysis

Body temperature	Cases (%)	mean (range)
≤ 37.5°C	6 (20.0)	average 37.8°C (36.8-39.0)
37.6-38.0°C	15 (50.0)	
38.1-38.5°C	8 (26.7)	
> 38.5°C	1 (3.3)	
Total	30 (100.0)	

Laparoscopic findings and diagnosis

Chronic appendicitis	1 case
Chronic pelvic inflammatory disease	1 case
Ruptured graffian follicle	1 case
Unremarkable findings and normal appendix	27 cases

The unremarkable finding group was studied.

These are the results:-

1. Stool examination was positive for Hook worm in 18% (5/27 cases).
2. All pre-operative Widal test for O and H titer were within normal limits (27/27 cases).
3. All peritoneal lavage fluid revealed no parasites (27/27 cases).
4. The cytology studies of peritoneal lavage fluid were unremarkable in 60% (16/27 cases) and eosinophilic inflammation in 40% (11/27 cases).

The 3 subgroups of unremarkable findings group were analyzed and shown in Table 3. The pathological findings of the appendectomy subgroup (9 cases) revealed unremarkable appendix in 8 cases (intraluminal *Enterobius* was found in 3 cases) and eosinophilic appendicitis in 1 case⁽⁴⁾.

Post-operative results

Average post-laparoscopic admission was 2.8 (2-4) days. Infection at the umbilical wound was found 10% (3/30 cases). All of them were in the appendectomy subgroup. The RLQ abdominal pain was assessed on the 7th post-operative day by standard visual analogue score from 0 to 10. Subjective pain scale was divided into no pain, improved pain and worse pain (Table 4). The cure rate (no pain or score = 0) was compared by Fisher's Exact test, p-value of <0.05 was considered statistical significant.

Table 2. White blood cell analysis

White blood cell		Cases (%)	mean (range)
WBC (cell/mm ³)	< 6000	2 (6.7)	average 8772 cell/mm ³ (1700-13150)
	6000-8000	12 (40.0)	
	8001-10000	9 (30.0)	
	> 10000	7 (23.3)	
Neutrophils %	< 40	5 (16.7)	average 50% (18-73%)
	40-60	17 (56.7)	
	61-80	8 (26.7)	
	> 80	0 (0.0)	
Eosinophils %	< 5	6 (20.0)	average 10% (1-28%)
	5-10	11 (36.7)	
	11-20	10 (33.3)	
	> 20	3 (10.0)	



Table 3. The analysis of unremarkable findings subgroup (27 cases)

	Appendectomy	Anti-parasite	Placebo
Number	9	10	8
Average age (years)	28.8	23.4	31.4
Average body temp (°C)	37.9	38.0	37.7
Average RLQ pain (days)	7.1	10.2	8.6
Tenderness	9/9 (100%)	10/10 (100%)	8/8 (100%)
Guarding abdomen	1/9 (11%)	1/10 (10%)	1/8 (12%)
Rebound tenderness	3/9 (33%)	0/10 (0%)	1/8 (12%)
WBC (cell/mm ³)	8212	8777	9300
Average Neutrophils (%)	47.6	49.8	51.9
Average Eosinophils (%)	10.0	10.7	10.0

Table 4. The 7th post-operative day RLQ abdominal pain analysis

Subgroup	Number	No pain	Improved pain	Worse pain
Appendectomy	9	6	2	1
Anti-parasite	10	9	1	-
Placebo	8 (loss follow up 1)	5	2	-

1. The cure rate of appendectomy subgroup compared to no appendectomy + placebo subgroup revealed no statistical difference ($p > 0.05$).

2. The cure rate of no appendectomy + anti-parasite subgroup compared to no appendectomy + placebo subgroup revealed no statistical difference ($p > 0.05$).

Discussion

Laparoscopy would decrease unnecessary appendectomy in these Cambodian refugees with chronic RLQ abdominal pain. 90% of the patients had normal appendix that was not a surgical disease. However, a definite diagnosis could not be concluded from these data. The authors have some evidence that supported a parasitic cause:- The presence of blood eosinophilia, parasites in the stool, Enterobius in the appendix specimens and pathological report of eosinophilic appendicitis. Enterobiasis has been reported to have caused symptoms mimicking acute appendicitis⁽⁵⁻⁷⁾. Other intestinal parasitic infestations such as Schistosomiasis, Hook worm, Ascaris, and Angiostrongyliasis^(8,9) could present with RLQ abdominal pain. Because of poor hygiene and shortage of food and water during the war, the authors should study the parasitic infestation in this group of Cambodian refugees compared to the whole Cambodian population. They usually have canned fish and low fiber diet

while living in the camp. So, the authors have to look for a food related cause especially low fiber diet which has been reported as a risk factor of acute appendicitis⁽¹⁰⁾. The authors can't explain why some patients in the non-appendectomy + placebo subgroup had improved RLQ abdominal pain. None of the patients in the studied subgroup knew whether their appendix had been removed or not because they had the same surgical wounds. The psychological need for appendectomy during stress in the battlefield could be a cause factor. However, the total number of patients in each subgroup was too small to make the conclusion of the therapeutic results. Further study of non-surgical treatment should be done. The epidemiological team has been collecting all precipitating factors for correlation to the etiology of this chronic RLQ abdominal pain.

Conclusion

The present study revealed that 90% of patients with chronic RLQ abdominal pain had gross findings of normal appendix (27/30 cases) by laparoscopy. In the appendectomy subgroup (9 cases), the study of pathological specimens revealed unremarkable appendix in 8 cases and eosinophilic appendicitis in 1 case. The result of the 7th day post-operative treatment showed no statistical difference ($p > 0.05$) in the curative of RLQ abdominal pain between the



appendectomy subgroup and the anti-parasite subgroup compared to the placebo subgroup. The present study supported the role of diagnostic and therapeutic laparoscopy in chronic RLQ abdominal pain.

References

1. Ellis H. Appendix. In: Schwartz SI, Ellis H, eds. *Maingot's abdominal operations*. 8th edition. Connecticut: Appleton-Century-Crofts, 1985: 1255-87.
2. Borgstein PJ, Gordijn RV, Eijssbouts QA, Cuesta MA. Acute appendicitis-a clear-cut case in men, a guessing game in young women. A prospective study on the role of laparoscopy. *Surg Endosc* 1997; 11: 923-7.
3. Thanapongsathorn W. *Textbook of laparoscopic surgery*. Bangkok: PB Foreign Books, 1997: 31-2.
4. Rosai J. *Ackerman's surgical pathology*. 8th edition. St Louis: Mosby, 1996: 716-8.
5. Dahlstrom JE, Macarthur ED. *Enterobius vermicularis*: a possible cause of symptoms resembling appendicitis. *Aust NZ J Surg* 1994; 64: 692-4.
6. Budd JS, Armstrong C. Role of *Enterobius vermicularis* in the aetiology of appendicitis. *Br J Surg* 1987; 74: 748-9.
7. Mogensen K, Pahle E, Kowalski K. *Enterobius vermicularis* and acute appendicitis. *Acta Chir Scan* 1985; 151: 705-7.
8. Beaver PC, Jung RC, Cupp EW. *Clinical parasitology*. 9th edition. Philadelphia: Lea & Febiger, 1984: 302-34.
9. Hulbert TV, Larsen RA, Chandrasoma PT. Abdominal angiostrongyliasis mimicking acute appendicitis and Meckel's diverticulum: Report of a case in the United States and review. *Clin Inf Dis* 1992; 14: 836-40.
10. Burkitt DP. The aetiology of appendicitis. *Br J Surg* 1971; 58: 695-9.



บทบาทของการส่องกล้องในช่องท้อง กรณีคนไข้ปวดท้องด้านขวาล่างเรื้อรัง

วุฒิชัย ธนาพงศธร, บุรพา กาญจนบัตร, ธรรมบุญ วานิชะพงศ์, สันฐพล ถาวรเจริญ

ที่มา/วัตถุประสงค์: ผลการตรวจชิ้นเนื้อคนไข้ที่วินิจฉัยว่าเป็นไส้ติ่งอักเสบของคนไข้เขมรอพยพที่โรงพยาบาลบ่อไร่ จังหวัดตราด ระหว่างเดือนธันวาคม พ.ศ. 2540 ถึง เมษายน พ.ศ. 2541 จำนวน 122 คน พบว่า 44% เป็นไส้ติ่งอักเสบเฉียบพลัน, 20% เป็นไส้ติ่งอักเสบชนิดอีโอสิโนฟิลิก และ 36% ไม่พบความผิดปกติ อะไรคือสาเหตุและจะลดจำนวนการผ่าตัดไส้ติ่งในคนไข้กลุ่มนี้อย่างไร จึงเห็นว่าการส่องกล้องในช่องท้อง น่าจะมีบทบาทในการลดจำนวนการผ่าตัดคนไข้ปวดท้องด้านขวาล่างเรื้อรังให้น้อยลงได้

วัสดุและวิธีการ: คนไข้ปวดท้องด้านขวาล่างเรื้อรัง ที่มีอาการมากกว่า 5 วันขึ้นไป ที่ไม่สามารถให้การวินิจฉัยโรคได้ และลงชื่อยินยอมให้ทำการศึกษาวิจัย จะได้รับการตรวจภายในช่องท้องโดยวิธีส่องกล้อง และบันทึกด้วยกล้องวิดีโอภายในช่องท้องทั้งหมดโดยเฉพาะบริเวณไส้ติ่ง กลุ่มแรกถ้าผลการตรวจพบว่าเป็นไส้ติ่งอักเสบ ก็จะผ่าตัดเอาไส้ติ่งออกโดยวิธีส่องกล้อง กลุ่มที่สองถ้าผลการตรวจเป็นโรคอื่น ๆ ก็ให้การรักษาตามขั้นตอนของโรคนั้น ๆ กลุ่มที่สามถ้าไม่พบความผิดปกติอื่น และไส้ติ่งก็ปกติ ให้ทำการล้างท้องด้วยน้ำเกลือ เพื่อเก็บตัวอย่างน้ำเกลือส่งตรวจและสุ่มแบ่งคนไข้กลุ่มที่ 3 นี้เป็น 3 กลุ่มย่อยคือ 3.1 ตัดไส้ติ่งโดยวิธีส่องกล้องต่อ และส่งไส้ติ่งตรวจทางพยาธิวิทยา 3.2 ไม่ตัดไส้ติ่งและให้รับประทานยาฆ่าพยาธิหลังส่องกล้อง 3.3 ไม่ตัดไส้ติ่งและให้รับประทานยาหลอกหลังส่องกล้อง

ผลการศึกษา: คนไข้เขมรอพยพจำนวน 30 ราย (ชาย:หญิง = 2:28) มีอายุเฉลี่ย 27.5 (18-43) ปี อาการปวดท้องด้านขวาล่างเฉลี่ย 11.5 (6-19) วัน เม็ดเลือดขาวเฉลี่ย 8,772 เซลล์/มม³ จำนวนนิวโตรฟิลและอีโอสิโนฟิล เฉลี่ย 50% และ 10% ตามลำดับ ผลการส่องกล้องในช่องท้องพบไส้ติ่งอักเสบเรื้อรัง 1 ราย อู้งเชิงกรานอักเสบเรื้อรัง 1 ราย ถุงรังไข่แตก 1 ราย และตรวจไม่พบความผิดปกติ 27 ราย ซึ่งได้สุ่มแบ่งเป็นกลุ่มย่อยดังนี้ 1) ตัดไส้ติ่ง 9 ราย 2) ไม่ตัดไส้ติ่งและให้รับประทานยาฆ่าพยาธิ 10 ราย 3) ไม่ตัดไส้ติ่งและให้รับประทานยาหลอก 8 ราย ผลการวิเคราะห์น้ำเกลือที่ล้างช่องท้อง 27 ราย พบว่าปกติ 16 ราย และพบมีอีโอสิโนฟิล 11 ราย ผลพยาธิสภาพของไส้ติ่งที่ตัดออกมาพบว่าปกติ 8 ราย และมีการอักเสบแบบอีโอสิโนฟิลิก 1 ราย ผลการวิเคราะห์ทางสถิติของคะแนนระดับความเจ็บปวด (visual analogue score) ของการปวดท้องด้านขวาล่างในวันที่ 7 หลังการส่องกล้อง ระหว่างกลุ่มที่ตัดไส้ติ่งและกลุ่มที่ไม่ตัดไส้ติ่งร่วมกับรับประทานยาฆ่าพยาธิเปรียบเทียบกับกลุ่มที่ไม่ตัดไส้ติ่งร่วมกับรับประทานยาหลอกพบว่าไม่มีความแตกต่างทางสถิติ ($p > 0.05$)

สรุป: การส่องกล้องในช่องท้องมีบทบาทสามารถช่วยวินิจฉัยภาวะปวดท้องด้านขวาล่างเรื้อรังในคนไข้กลุ่มนี้ซึ่งพบว่า 90% ไม่เกี่ยวข้องกับโรคไส้ติ่งที่ต้องผ่าตัด แม้ว่าจะมีอาการและอาการแสดงที่แยกไม่ได้จากโรคไส้ติ่งอักเสบเรื้อรังซึ่งสาเหตุควรจะมีการศึกษาวิจัยต่อไป โดยเบื้องต้นมีข้อมูลสงสัยว่าอาจจะเกิดจากพยาธิในลำไส้

